Dr. Luis Miguel Cabrera Tobar
PATÓLOGO

Dr. Luis Miguel Cabrera Tobar
Citología | Anatomía Patológica | Inmunohistoquímica
2ª calle 7-79, zona 9 · Oficina 1116 · Edificio Nova Reformador
Tel. 5000 5789 · hiciab@yahoo.es

INFORME HISTOPATOLÓGICO

PLC26- 11.2

PACIENTE	**Lilian del Rocío Marroquín García**	**EDAD**	**35 AÑOS**
MÉDICO	*DR. GERARDO BRAN*	**CLÍNICA/HOSPITAL**	*CCC*
FECHA RECEPCIÓN	*03/11/2026*	**FECHA INFORME**	*09/11/2026*
ESPÉCIMEN	**PIEL**	**PROCEDIMIENTO**	*BIOPSIA EXCISIÓN*

DESCRIPCIÓN MACROSCÓPICA · Recepción, medidas y muestreo

Fijado en formol espécimen consistente en fragmento de piel de 1,8x1.3x0.8 centímetros, al corte es blando con presencia de formación quística con pared de hasta 0.2 centímetros, contenido queratinaceo abundante. Se incluyen seeciones a estudio histopatológico.

DESCRIPCIÓN MICROSCÓPICA · Hallazgos histológicos

Los cortes histológicos muestran fragmentos de piel con epidermis que presenta acantosis irregular, hiperqueratosis ortoqueratósica y papilomatosis prominente, asociadas a una proliferación melanocítica benigna de distribución dermoepidérmica y dérmica. En la unión dermoepidérmica se identifican pequeños nidos de células névicas de morfología uniforme, sin confluencia significativa ni diseminación pagetoide. En la dermis superficial y media se observan nidos, cordones y grupos de melanocitos névicos, constituidos por células redondeadas a ovaladas, con núcleos uniformes, cromatina fina y citoplasma moderadamente abundante. La proliferación melanocítica presenta maduración progresiva hacia la profundidad, con disminución del tamaño celular y de los nidos névicos. No se identifican atipia citológica significativa, actividad mitótica atípica, necrosis ni características de crecimiento infiltrativo maligno .Los bordes quirúrgicos laterales y profundo examinados se encuentran libres de proliferación melanocítica.

DOCUMENTACIÓN MICROSCÓPICA · Microfotografías representativas

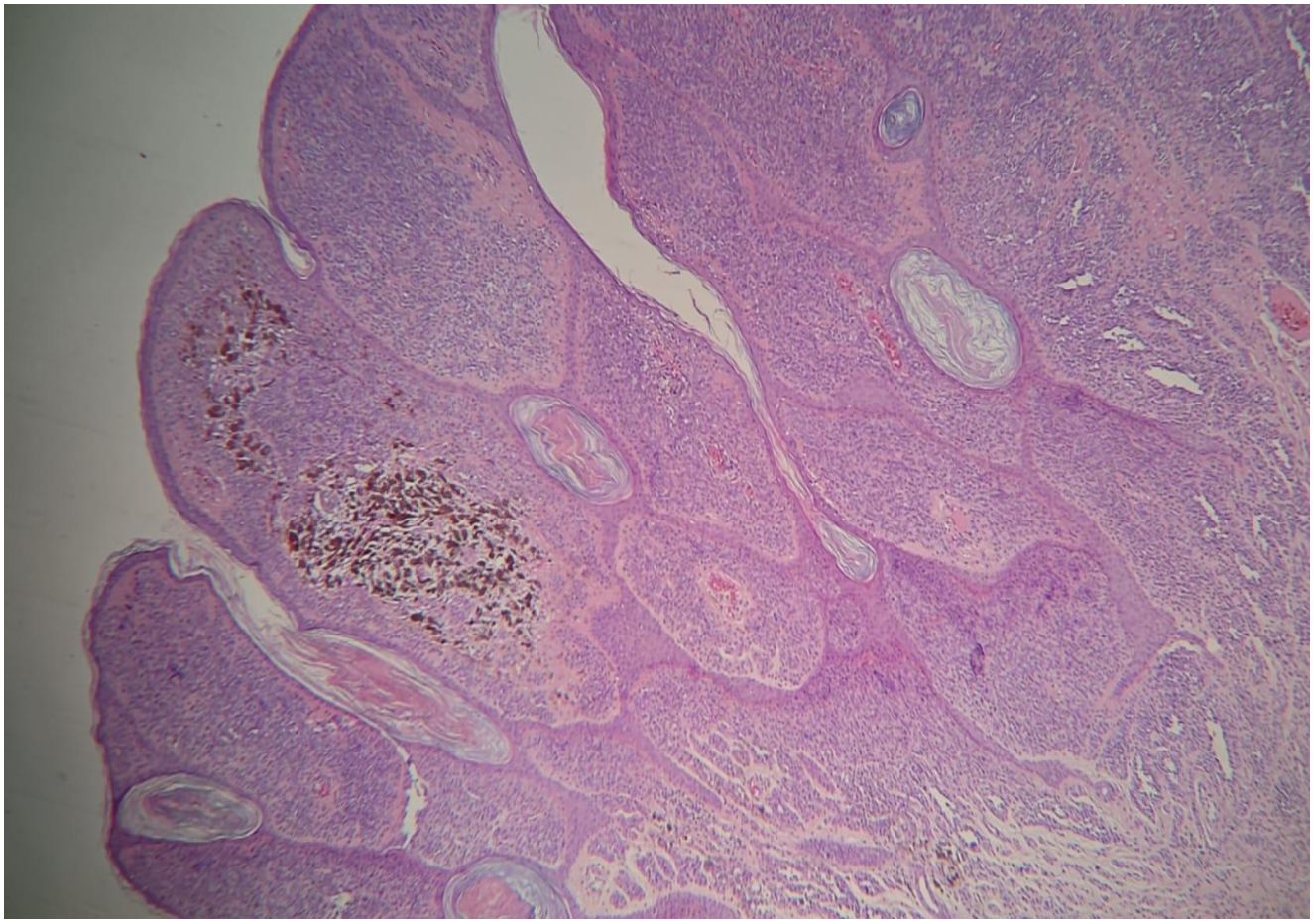

Dr. Luis Miguel Cabrera Tobar
PATÓLOGO

Dr. Luis Miguel Cabrera Tobar
Citología | Anatomía Patológica | Inmunohistoquímica
2ª calle 7-79, zona 9 · Oficina 1116 · Edificio Nova Reformador
Tel. 5000 5789 · hiciab@yahoo.es

INFORME HISTOPATOLÓGICO

PLC26- 11.2

PACIENTE	**Lilian del Rocío Marroquín García**	**EDAD**	**35 AÑOS**
MÉDICO	*DR. GERARDO BRAN*	**CLÍNICA/HOSPITAL**	*CCC*
FECHA RECEPCIÓN	*03/11/2026*	**FECHA INFORME**	*09/11/2026*
ESPÉCIMEN	**PIEL**	**PROCEDIMIENTO**	*BIOPSIA EXCISCIÓN*

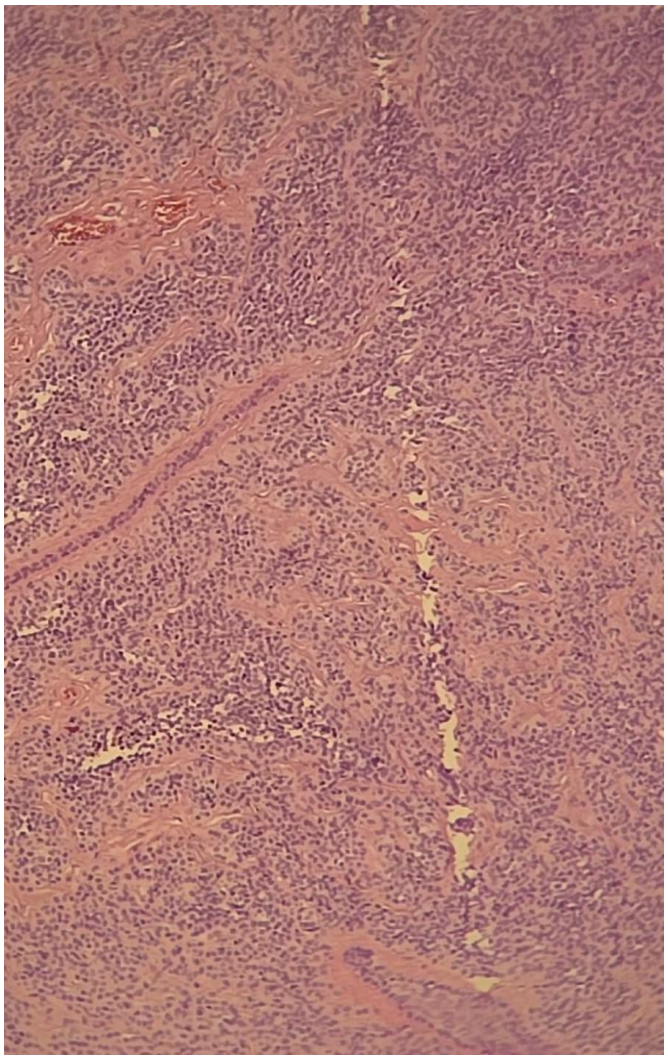

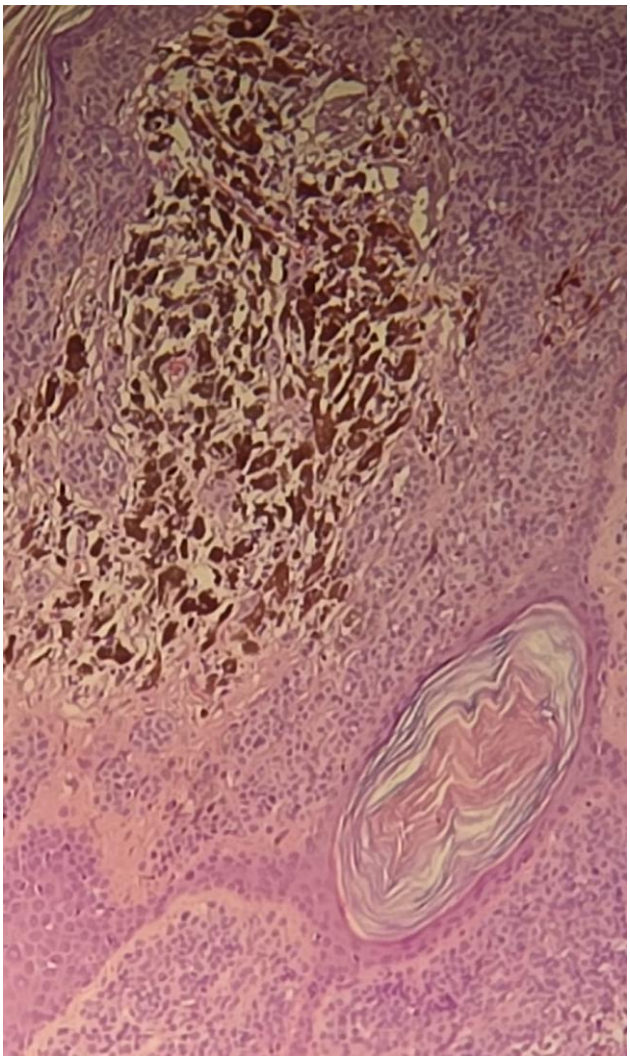

ÓSTICO FINAL · Conclusión anatomopatológica

DIAGNÓSTICO

PIEL, HEMITÓRAX ANTERIOR DERECHO (BIOPSIA):

- **NEVO MELANOCÍTICO COMPUESTO, PAPILOMATOSO.**
- **BORDES QUIRÚRGICOS LATERALES Y PROFUNDO LIBRES DE LESIÓN.**
- **SIN EVIDENCIA DE ATIPIA MELANOCÍTICA SIGNIFICATIVA NI MALIGNIDAD.**

COMENTARIO

FIN DEL INFORME

Dr. Luis Miguel Cabrera Tobar, Colegiado No. 11,988

Dr. Luis Miguel Cabrera Tobar
MSc. en Patología
Colegiado No. 11,988