LAPCI, S.A.
Dr. Miguel A. Garcés de Marcilla - Dra. Elena Morales Casasola
Clínicas Centro Médico, Torre 1, 9º. Nivel.
6ª. Avenida 3-69, zona 10, Guatemala. Tels. 2332-1577 – 2332-9993

INFORME ANATOMOPATOLÓGICO	**No. 2026-3296**
DATOS GENERALES	
NOMBRE DEL PACIENTE	CARLOS ROBERTO MOLINA MENCOS
MÉDICO TRATANTE	DR. GERARDO BRAN
EDAD	87 AÑOS
SEXO	M
HOSPITAL-CLÍNICA	CENTRO CLÍNICO CUTÁNEO
FECHA DE RECIBIDO	10/11/2026
FECHA DE ENTREGA	12/11/2026
ESPÉCIMEN	TEJIDO DE AMPLIACIÓN DE MARGENES DE REGIÓN PREAURICULAR DERECHA

DESCRIPCIÓN MACROSCÓPICA:

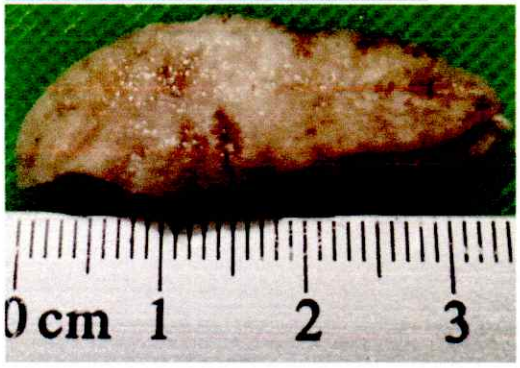

FIG.2026-3296
Vista anterior de biopsia por ampliación de márgenes

Tejido de ampliación de márgenes de lesión en piel de la región preauricular derecha, cuya forma es elíptica, mide 3x1x0.5cm, superficie de piel rugosa con cicatriz lineal y área de cicatrización, se tiñen los márgenes quirúrgicos y margen profundo se hacen cortes transversos y se incluye todo a estudio de la siguiente manera: bloque 1, márgenes apicales; bloques 2 y 3, resto de la biopsia. Dra. Morales/sm

DESCRIPCIÓN MICROSCÓPICA:

Secciones de bordes apicales muestran piel con epidermis que presenta ligera queratosis y descasan sobre dermis con elastosis solar severa e inflamación crónica leve. La epidermis tiene áreas focales con alteraciones en la maduración celular las que focalmente se extienden por todo el espesor de la epidermis, sin evidencia de infiltración a la dermis. Las márgenes de resección están libres de lesión.

DIAGNÓSTICO:
QUERATOSIS ACTÍNICA CON ÁREAS FOCALES DE DISPLASIA MODERADA A SEVERA, MÁRGENES DE RESECCIÓN LIBRES DE LESIÓN.

Dr. Miguel A. Garcés de Marcilla
Médico Patólogo

Dra. Elena Morales Casasola
Médica Patóloga

MG/EM