Dr. Luis Miguel Cabrera Tobar
PATÓLOGO

Dr. Luis Miguel Cabrera Tobar
Citología | Anatomía Patológica | Inmunohistoquímica
2ª calle 7-79, zona 9 · Oficina 1116 · Edificio Nova Reformador
Tel. 5000 5789 · hiciab@yahoo.es

INFORME HISTOPATOLÓGICO

PLC26- 10.27

PACIENTE	**María del Socorro Martínez Flusch**	**EDAD**	**91 años**
MÉDICO	*DR. GERARDO BRAN*	**CLÍNICA/HOSPITAL**	*CCC*
FECHA RECEPCIÓN	*30/10/2026*	**FECHA INFORME**	*06/11/2026*
ESPÉCIMEN	**PIEL**	**PROCEDIMIENTO**	*BIOPSIA*

DESCRIPCIÓN MACROSCÓPICA · Recepción, medidas y muestreo

Fijado en formol, espécimen consistente en un fragmento de tejido de 0.6 centímetros de diámetro. Se incluye la totalidad a estudio histopatológico.

DESCRIPCIÓN MICROSCÓPICA · Hallazgos histológicos

Los cortes histológicos muestran fragmentos de piel con una neoplasia epitelial maligna localizada en la dermis, constituida por múltiples nidos y lóbulos de células basaloides, de tamaños variables, dispuestos en un patrón de crecimiento predominantemente nodular. Las células neoplásicas presentan núcleos ovalados a alargados, hipercromáticos, con cromatina densa, citoplasma escaso y elevada relación núcleo-citoplasma. En la periferia de los nidos tumorales se identifica disposición celular en empalizada, asociada a espacios de retracción entre los agregados neoplásicos y el estroma circundante. El estroma presenta características fibromixoides, con discreto infiltrado inflamatorio crónico peritumoral. No se identifican componentes histológicos de patrón infiltrativo agresivo, invasión perineural ni invasión linfovascular en las secciones examinadas. Los márgenes quirúrgicos periféricos y profundo se encuentran libres de proliferación neoplásica.

DOCUMENTACIÓN MICROSCÓPICA · Microfotografías representativas

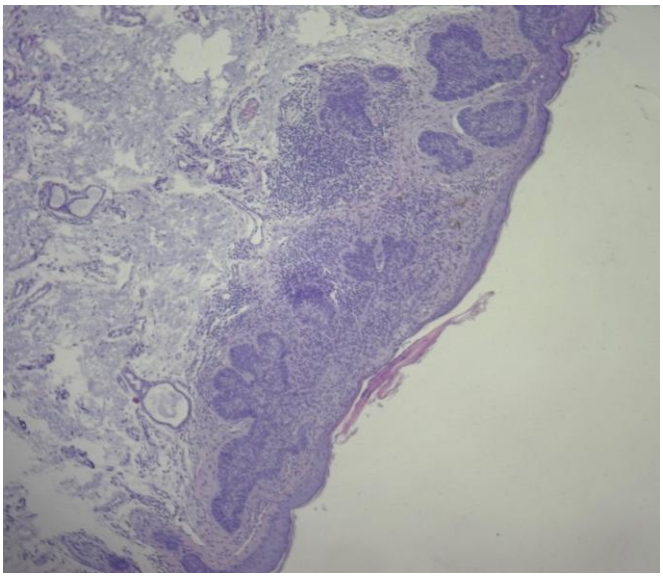

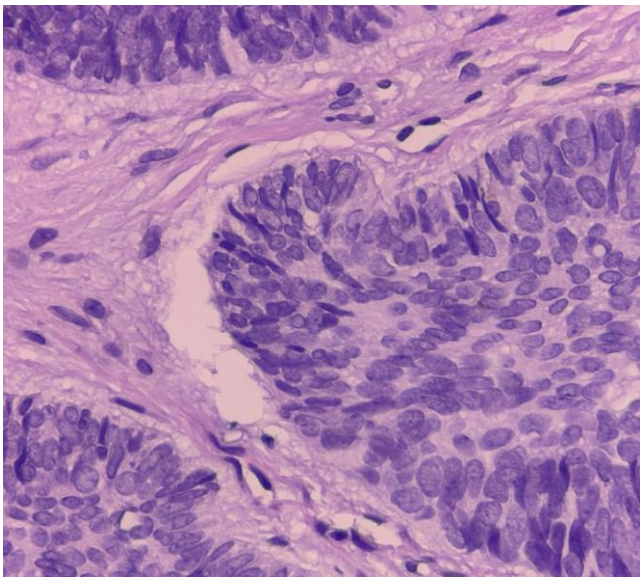

DIAGNÓSTICO FINAL · Conclusión anatomopatológica

DIAGNÓSTICO

PIEL, ALA NASAL DERECHA (BIOPSIA EXCISIONAL):

- **CARCINOMA BASOCELULAR, TIPO NODULAR.**
- **MÁRGENES QUIRÚRGICOS PERIFÉRICOS Y PROFUNDO LIBRES DE LESIÓN NEOPLÁSICA.**
- **SIN EVIDENCIA DE INVASIÓN PERINEURAL NI LINFOVASCULAR EN EL MATERIAL EXAMINADO.**

COMENTARIO -----

Dr. Luis Miguel Cabrera Tobar · Colegiado No. 11,988

Dr. Luis Miguel Cabrera Tobar
MSc. en Patología
Colegiado No. 11,988

FIN DEL INFORME