Dr. Luis Miguel Cabrera Tobar
PATÓLOGO

Dr. Luis Miguel Cabrera Tobar
Citología | Anatomía Patológica | Inmunohistoquímica
2ª calle 7-79, zona 9 · Oficina 1116 · Edificio Nova Reformador
Tel. 5000 5789 · hiciab@yahoo.es

INFORME HISTOPATOLÓGICO

PLC26- 10.25

PACIENTE	**Mynor Geovany Aguilar Monterroso**	**EDAD**	**36 años**
MÉDICO	*DR. GERARDO BRAN*	**CLÍNICA/HOSPITAL**	*CCC*
FECHA RECEPCIÓN	*29/10/2026*	**FECHA INFORME**	*04/11/2026*
ESPÉCIMEN	**PIEL**	**PROCEDIMIENTO**	*BIOPSIA*

DESCRIPCIÓN MACROSCÓPICA · Recepción, medidas y muestreo

Fijado en formol, espécimen consistente en un fragmento de tejido de 0.3 centímetros de diámetro. Se incluye la totalidad a estudio histopatológico.

DESCRIPCIÓN MICROSCÓPICA · Hallazgos histológicos

Los cortes histológicos muestran fragmentos de piel con una formación quística localizada en la dermis, delimitada por una pared revestida de epitelio escamoso estratificado queratinizado, con capa granulosa bien definida y adecuada maduración celular. La luz quística contiene abundante material de aspecto eosinófilo y acelular. La pared está rodeada por tejido fibroconectivo, sin atipia citológica significativa ni actividad mitótica anormal. No se identifican alteraciones displásicas ni características histológicas de malignidad en las secciones examinadas.

DOCUMENTACIÓN MICROSCÓPICA · Microfotografías representativas

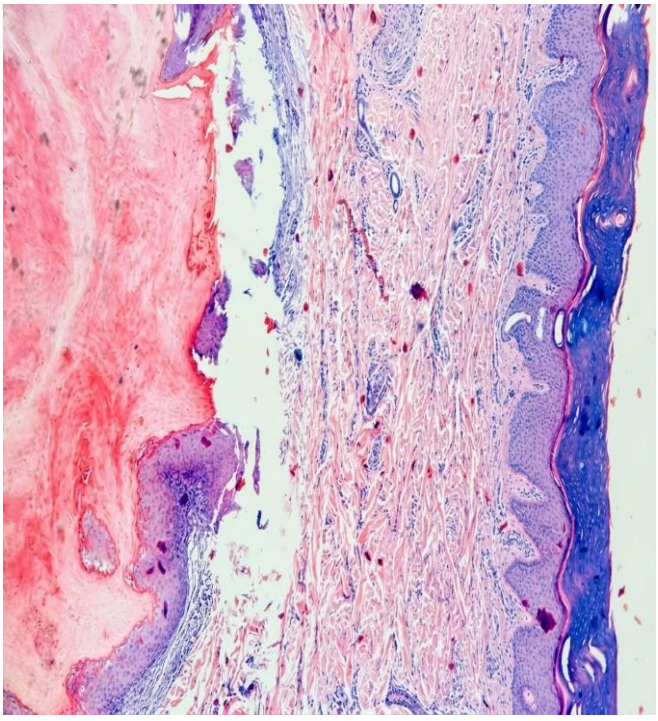

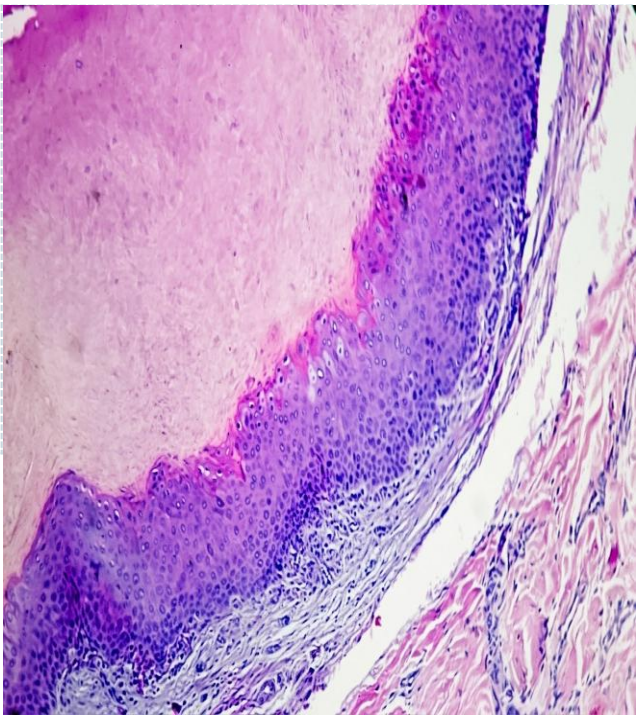

DIAGNÓSTICO FINAL · Conclusión anatomopatológica

DIAGNÓSTICO	**PIEL, DORSO MANO IZQUIERDA (BIOPSIA):** - **QUISTE SIMPLE DE INCLUSIÓN.** - **SIN EVIDENCIA DE DISPLASIA EPITELIAL NI MALIGNIDAD.**
COMENTARIO	-----

Dr. Luis Miguel Cabrera Tobar Colegiado No. 11,988

Dr. Luis Miguel Cabrera Tobar
MSc. en Patología
Colegiado No. 11,988

FIN DEL INFORME